



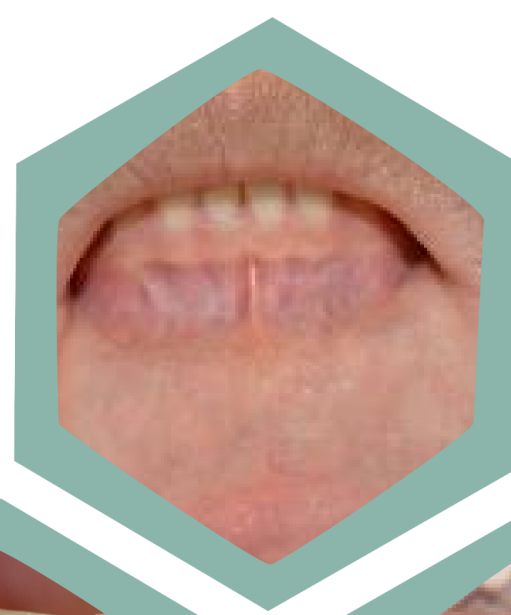ORAL PRESENTATION

# GUIDELINE FOR ORAL POTENTIALLY MALIGNANT DISORDERS AND ORAL CANCER SCREENING

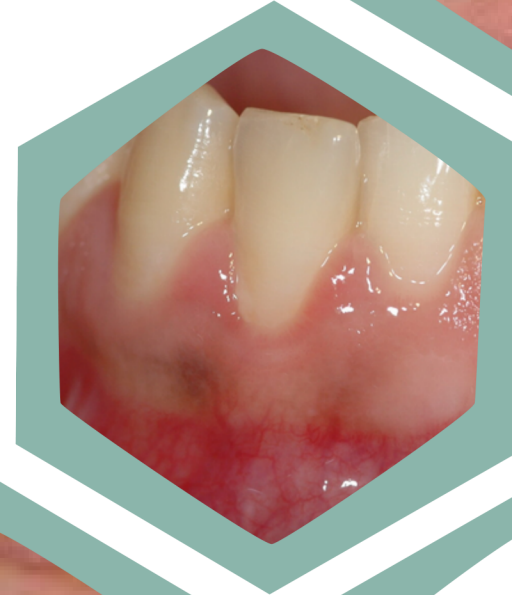CREATED BY JITBUN N.



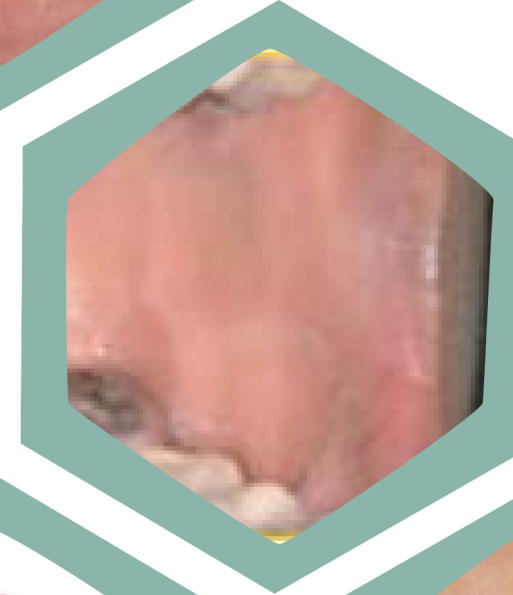# Oral cancer SCREENING AREA



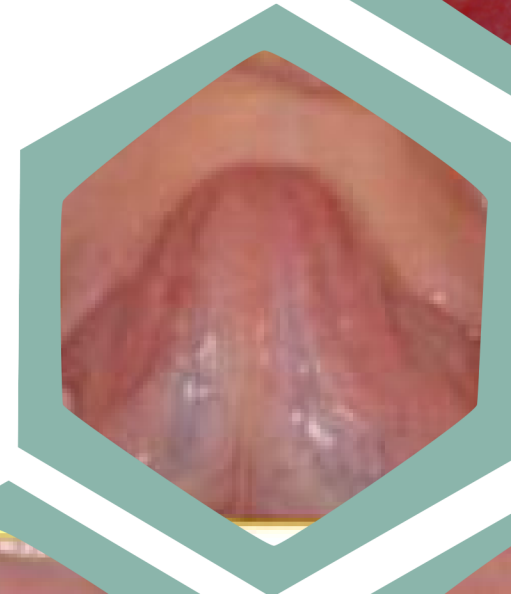**Lip vermilion and  
labial mucosa**



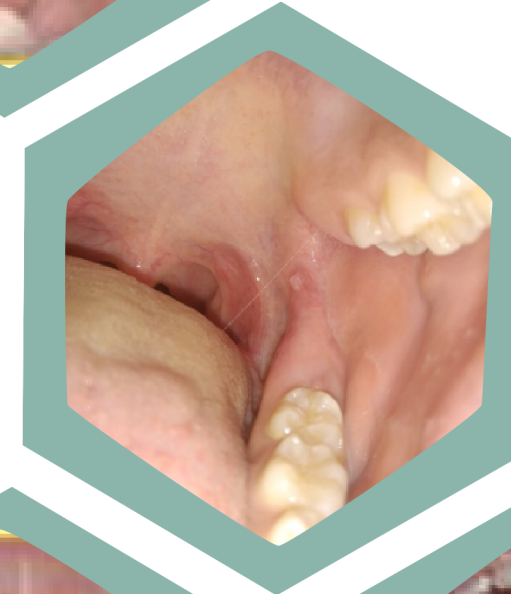
**Gingiva**



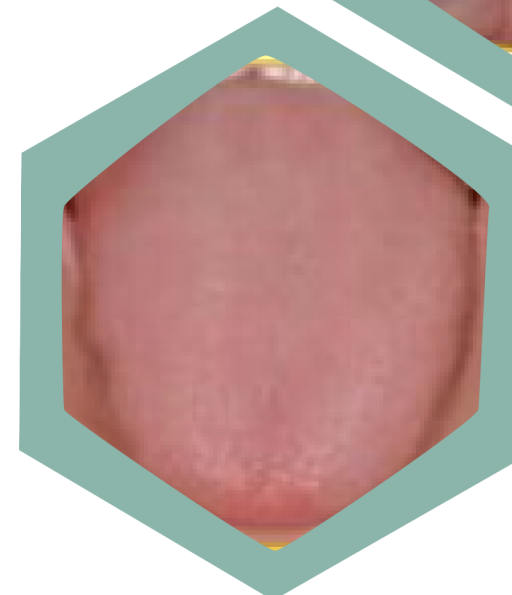
**Buccal mucosa**



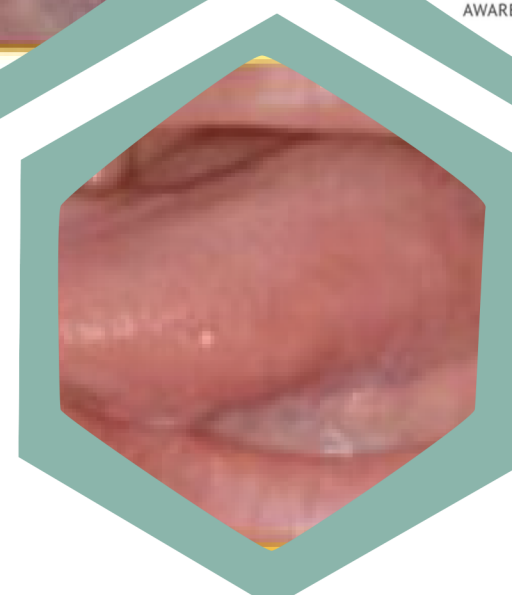**Ventral tongue**



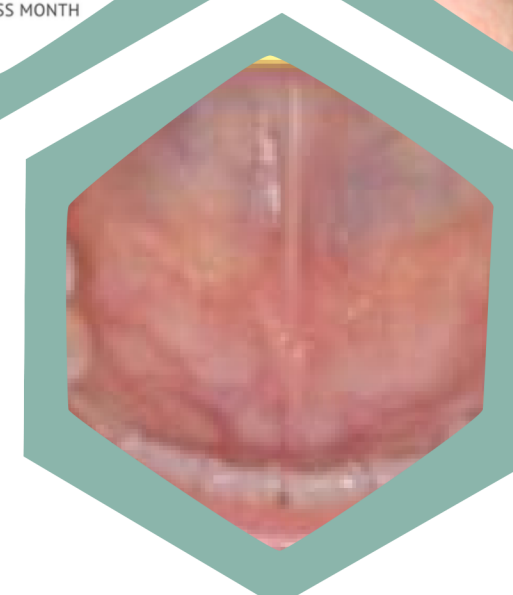
**Retromolar**



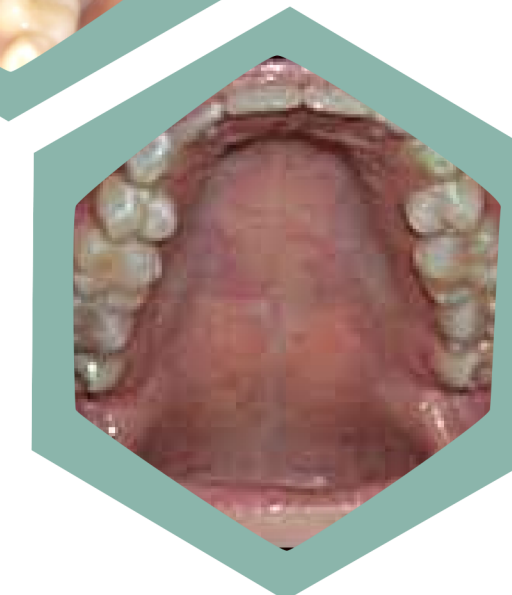**Dorsal tongue**



**Lateral tongue**



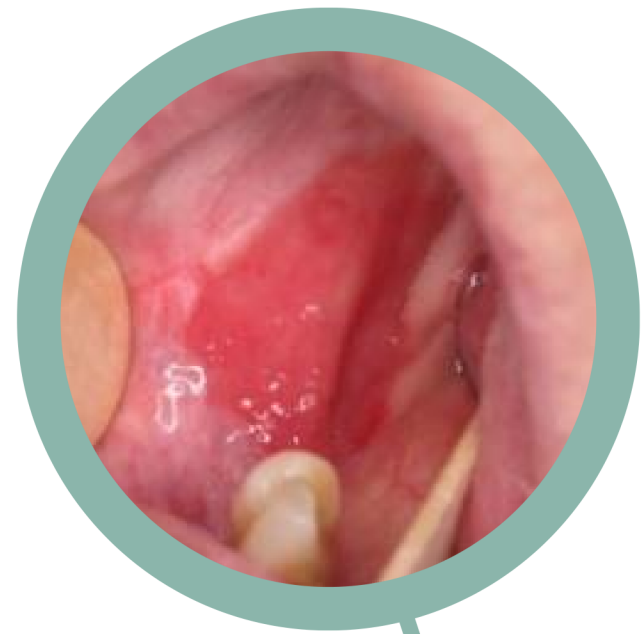**Floor of mouth**



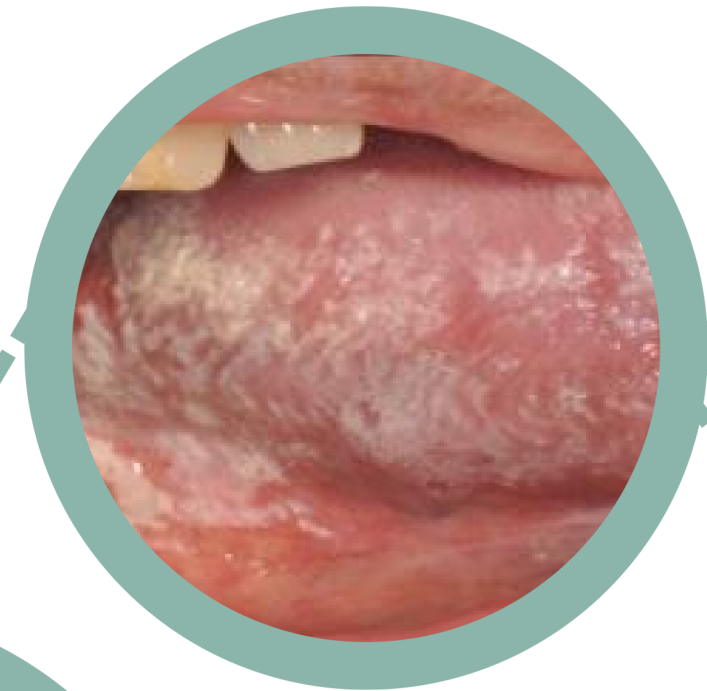
**Hard palate  
and  
Soft palate**

# Characteristic oral cancer

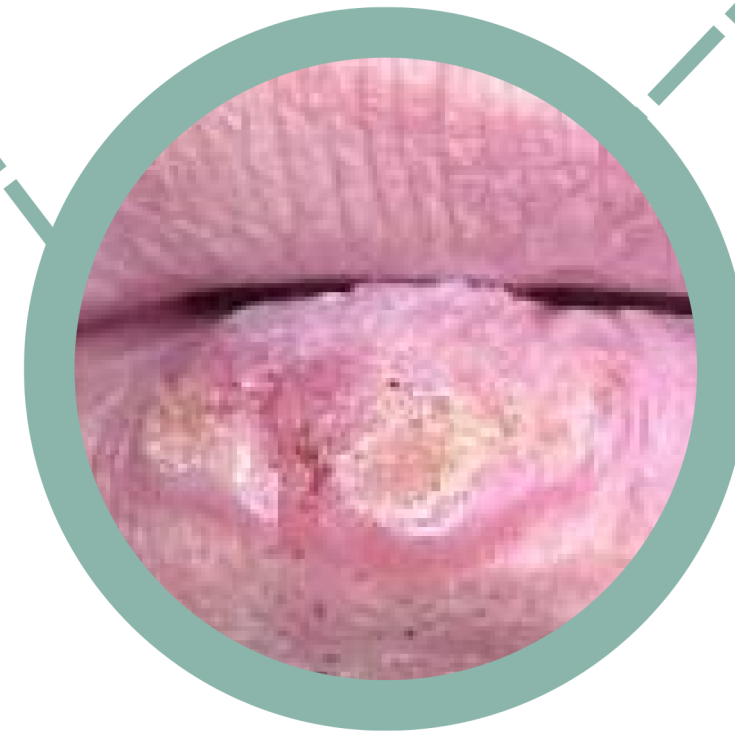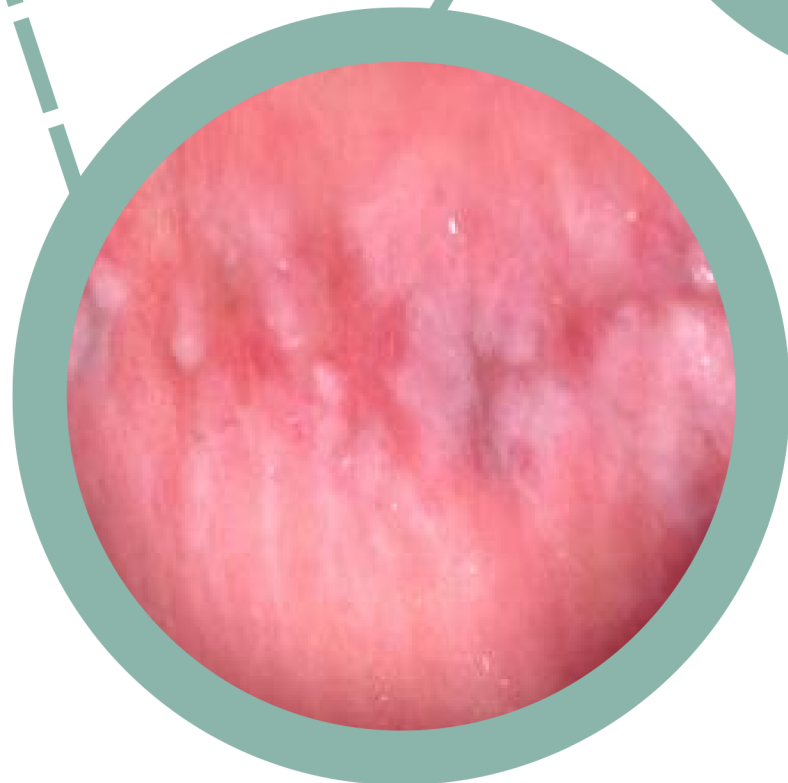
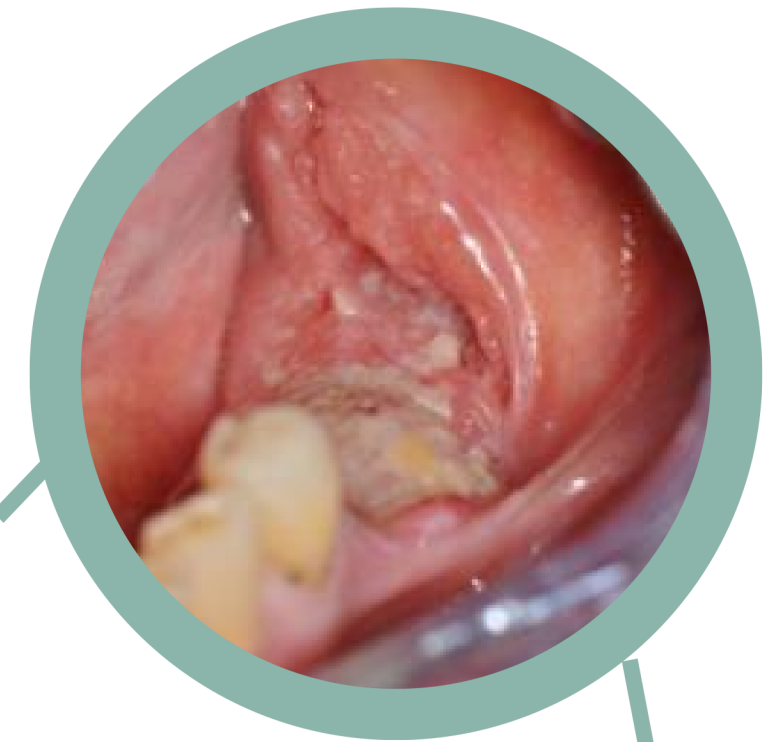รอยโรคสีแดง



รอยโรคสีขาว



ก้อน



แผล



CANCER

รอยโรคสีขาวปนแดง



# FLOWCHART

## FOR OPMDs and ORAL cancer

### \*\*ปัจจัยเสี่ยง

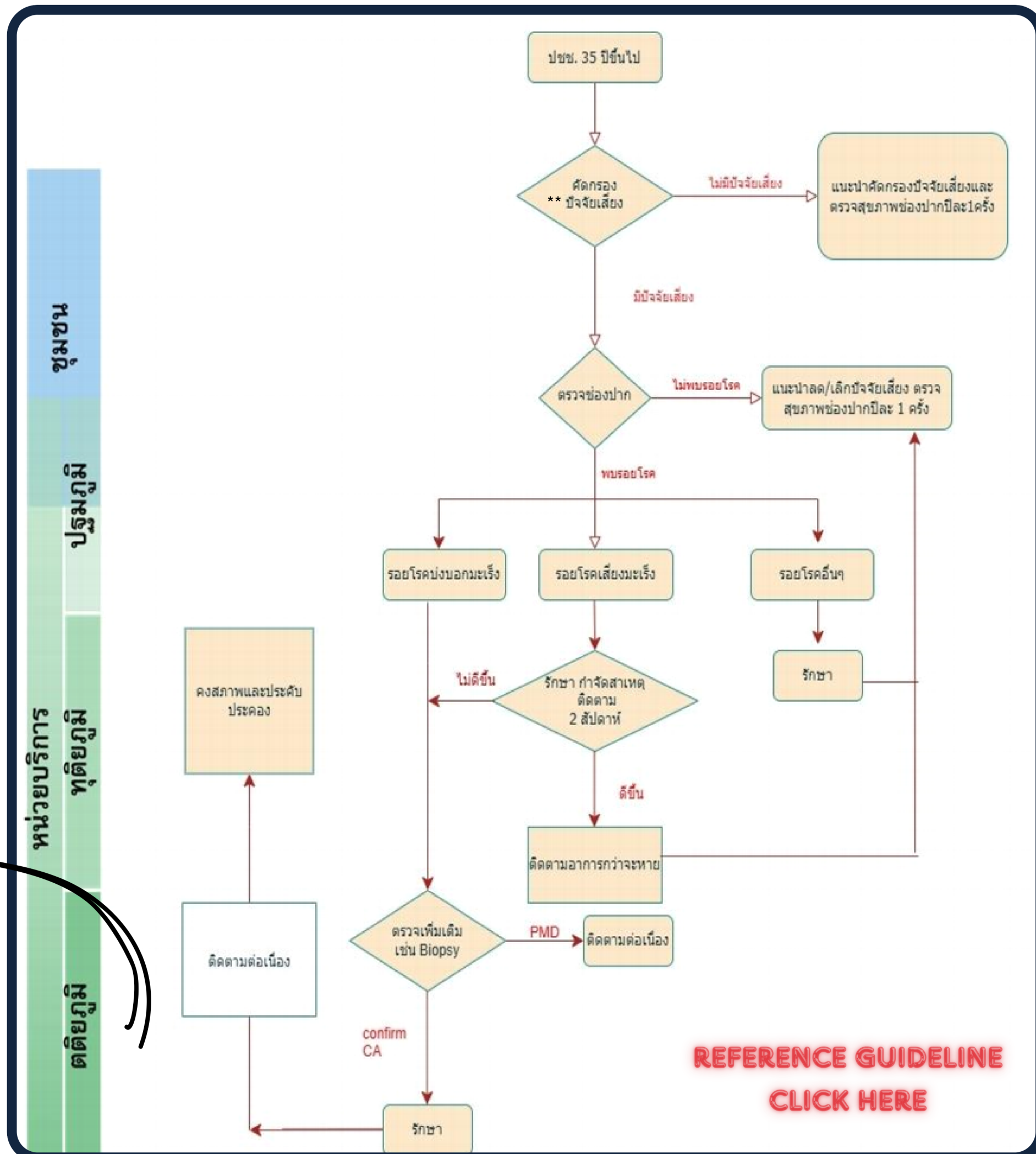
(นับว่าเป็น ปัจจัยเสี่ยงหากมีความถี่ที่มากกว่าหรือเท่ากับ 1 ครั้งต่อสัปดาห์)

#### ปัจจัยเสี่ยงหลัก ได้แก่

- ปัจจัยการสูบบุหรี่หรือยาเส้น
- ปัจจัยการดื่มแอลกอฮอล์
- ปัจจัยการเคี้ยวหมากหรือยาเส้น

**Refer ภายในจังหวัดอ่างทอง กรุณาติดต่อ**

sw. อ่างทอง โทร 035 615 111



**REFERENCE GUIDELINE  
CLICK HERE**